

Das Gaumenfaltenmuster bei Schliefern, Elefanten und Sirenen

von

M. EISENTRAUT

Zoologisches Forschungsinstitut und Museum Alexander Koenig, Bonn

Die den harten Gaumen der Säugetiere bedeckende Haut zeigt mehr oder weniger quer verlaufende Falten oder Leisten, die *Rugae palatinae*, deren Muster sehr unterschiedlich ausgebildet sein kann. Innerhalb der niederen und höheren systematischen Kategorien zeigt es jedoch eine relativ hohe Konstanz, so daß es bei Untersuchungen verwandtschaftlicher Beziehungen als ein wichtiges morphologisches Merkmal angesehen werden kann, wie in einer monographischen Bearbeitung bereits früher schon dargelegt wurde (Eisentraut 1976). Dabei scheint es verständlich, daß, je weiter die stammesgeschichtliche Abzweigung und damit die selbständige Weiterentwicklung einer Säugetierordnung zurückliegt, um so mehr sich besondere Differenzierungen ausbilden können. Darüber hinaus sind aber auch Beispiele für sekundär erfolgte Rückbildung und selbst für ein vollständiges Verschwinden der Gaumenfalten bekannt, und zwar bei einem im Laufe der Entwicklung auftretenden Verschwinden ihrer funktionellen Bedeutung.

Da über das Vorkommen und Muster der Gaumenfalten bei Angehörigen der Überordnung der Paenungulaten bisher teilweise nur wenige und sich anscheinend widersprechende Angaben gemacht wurden, sollen im folgenden an Hand von neuem, mir vorliegendem Material einige ergänzende Ausführungen gemacht werden. Es handelt sich um die Angehörigen der drei Ordnungen der Hyracoidea, Proboscidea und Sirenia, die sich bereits im Alttertiär herausdifferenziert haben und durch Fossilfunde von eozänen Vertretern bekannt geworden sind.

Für das mir zugänglich gemachte neue Material, teils in Form von Fotos, teils von Alkoholmaterial, bin ich folgenden Personen zu besonderem Dank verpflichtet: Prof. Dr. O. von Frisch, Zoologisches Museum Braunschweig (Alkoholpräparat des Fötus von *Elephas maximus*), Dr. M. Gorgas, Tiergarten Augsburg (Gaumenfotos von *Elephas maximus*), Dr. R. Hutterer, Zoologisches Forschungsinstitut und Museum Alexander Koenig, Bonn (Gaumenfotos von *Loxodonta africana* juv. und *Procavia capensis*), Prof. Dr. E. Lang, Zoologischer Garten Basel (Gaumenfotos von *Loxodonta africana*), Dr. W. Leuthold, Tsavo-Park in Kenia, jetzt Zürich (Gaumenfotos von *Loxodonta africana*), Dr. Helene Marsh, James Cook University of North Queensland (Gaumenfotos von *Dugong dugong*).

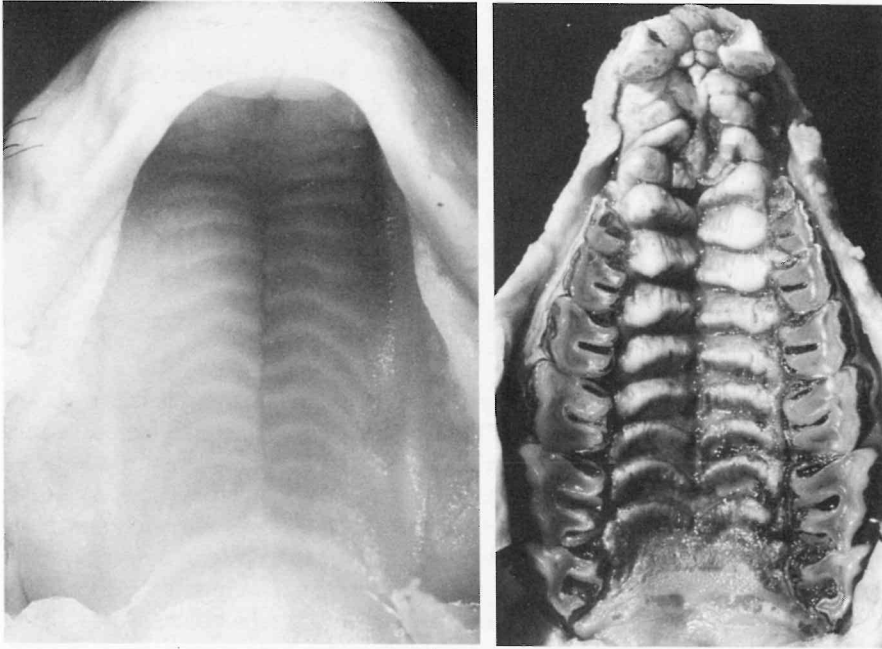


Abb. 1 (links): Gaumen eines Fötus von *Procavia capensis*.

Abb. 2 (rechts): Gaumen eines erwachsenen Klippschliefer, *Procavia capensis*.

Bearbeitung

Hyracoidea

Ein gut entwickeltes Gaumenfaltenmuster finden wir noch bei den wenigen heute lebenden Vertretern der Schliefer. Die von Linton (1905) gegebene etwas schematisch gezeichnete Abbildung, die in der oben genannten Gaumenfalten-Monographie übernommen wurde, entspricht nicht ganz den Gegebenheiten. Das in Abb. 1 gezeigte Foto vom Gaumen eines Fötus von *Procavia capensis* (Scheitel-Steiß-Länge 59 mm) vermittelt das Aussehen der embryonalen Anlage der Falten. Von einer Mittelfurche gehen nach den Seiten 12 Falten ab. Die vorderen stehen nahezu senkrecht zur Längsachse. Die folgenden lassen einen zunehmend stärker gebogenen Verlauf erkennen, und die Schenkel biegen an den Seiten zunehmend nach hinten um. Der hintere, faltenartig ausgebildete durchgehende Abschlußbogen des harten Gaumens wurde nicht mitgezählt.

Abb. 2 zeigt den Gaumen eines erwachsenen Tieres der gleichen Art. Bei ihm sind ebenfalls 12, von einer Mittelfurche ausgehende geteilte Falten vorhanden, die im vorderen Teil etwas alternierend zueinander stehen und hier eine sehr

breite flache Form aufweisen, während die caudalwärts folgenden schmalere Falten stärker nach hinten umbiegen. Das Faltenmuster kann ohne Bedenken dem Staffeltyp zugerechnet werden, wie wir ihn in sehr typischer Form bei den Perissodactylen und Artiodactylen finden. Durch diese Übereinstimmung wird die gemeinsame stammesgeschichtliche Verbindung zu den paleozänen Condylarthra bestätigt (vgl. Thenius 1979). Zum Vergleich mit einem typischen Staffelmuster sei hier das bisher noch nicht beschriebene Gaumenfaltenbild eines Pinselohrschweines (*Potamochoerus porcus*) beigelegt (Abb. 3).

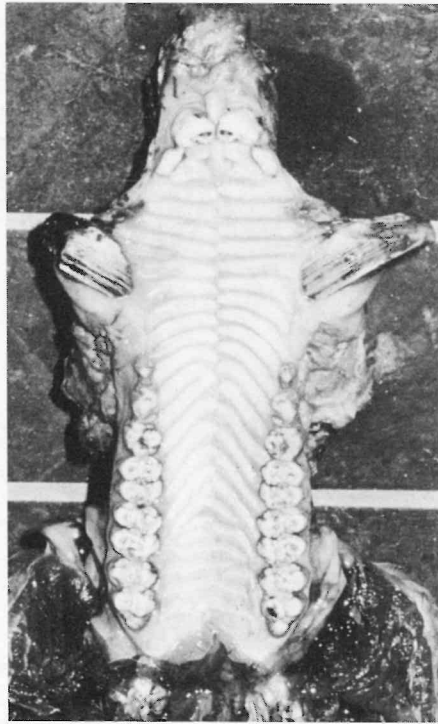


Abb. 3: Gaumen von *Potamochoerus porcus*.

Proboscidea

Unterschiedlich waren bisher die Ansichten über das Vorkommen von Gaumenfalten bei den heutigen Vertretern der Elefanten. Eales (1926) erwähnt in ihrer Arbeit, daß in manchen älteren Untersuchungen keinerlei Faltenbildung festgestellt wurde. Die von Eales selbst gebrachte Zeichnung des Gaumenfaltenmusters bei einem Fötus von *Loxodonta africana* ist leider sehr schematisch ausgeführt. Sie läßt 16 von einer mittleren Längsleiste ausgehende kurze und am Ende

caudalwärts gebogene Fältchen erkennen, deren gleichmäßige Anordnung als Staffelmuster gedeutet werden könnte. Die gleiche Autorin glaubt, auch in dem geöffneten Maul lebender erwachsener Elefanten Gaumenfalten erkennen zu können.

Nach diesen anscheinend sich widersprechenden Angaben erschien es erforderlich, an neuem Material Untersuchungen vorzunehmen. Bei einem mir vorliegenden, nicht näher etikettierten Fötuspräparat (Kopf-Rumpf-Länge 34 cm) von einem aufgrund der Ohrform zweifellos Indischen Elefanten (*Elephas maximus*) sind klar hervortretende, wenn auch nur dünn entwickelte Gaumenfalten zu erkennen, wie Abb. 4 und 5 zeigen. Sie bedecken die Gaumenfläche von der Papilla palatina an bis zum Abschluß des harten Gaumens. Die vorderen zwei sind nur als kurze Fältchen angelegt. Die übrigen gehen von einer mittleren Raphe teils als durchgehende, teils als geteilte Falten seitlich ab und biegen am Ende in einer geschwungenen Kurve oder mit einem schärferen Knick nach hinten um. Ihre Zahl beträgt 11; der Abstand der Falten voneinander ist etwas unterschiedlich, so daß man allenfalls von einem stark reduzierten und differenzierten Staffelmuster sprechen könnte.

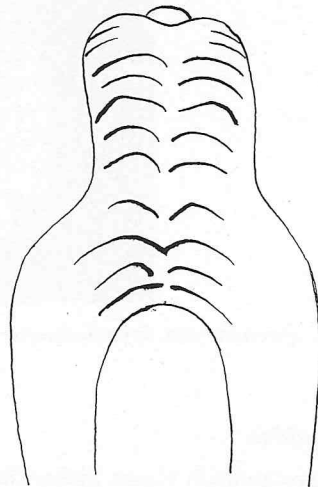
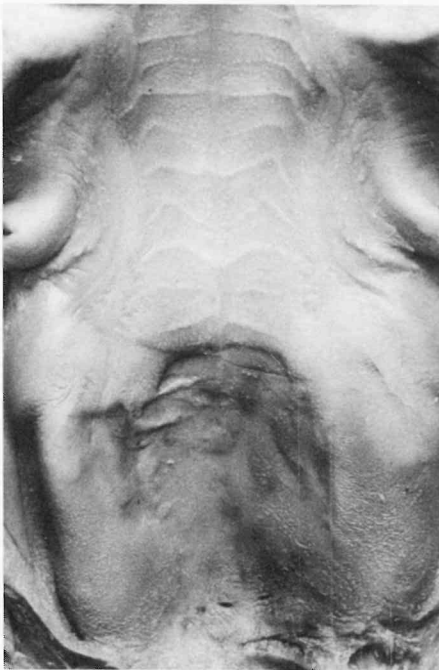

Abb. 4 (links): Gaumen eines Fötus von *Elephas maximus*.

Abb. 5 (rechts): Zeichnung des Gaumens von Abb. 4.

In Ermangelung eines Fötus von *Loxodonta africana* konnte der Gaumen eines frischtoten jungen Afrikaners (Schulterhöhe 120 cm, ca. 6 Monate alt) untersucht werden. Wie Abb. 6 zeigt, sind etwa 12 Falten zu erkennen, die jedoch nur dünn und schwach in Erscheinung treten, und zwar sowohl im intermolaren als auch im prämolaren Gaumenbereich (die auf der linken Seite sichtbaren Längsfaltungen sind durch sekundär nach dem Tode aufgetretene Schrumpfungen der Gaumenbedeckung entstanden und lassen hier die Gaumenfalten kaum noch erkennen). Der Verlauf der Gaumenfalten ist unregelmäßig, teils gebogen, teils mehrfach eingeknickt und teilweise seitlich nach hinten umgebogen. Rostral- und caudalwärts werden sie undeutlicher und verschwinden dann ganz. Die geringe Ausbildung läßt darauf schließen, daß sie wohl kaum noch eine funktionelle Bedeutung haben.

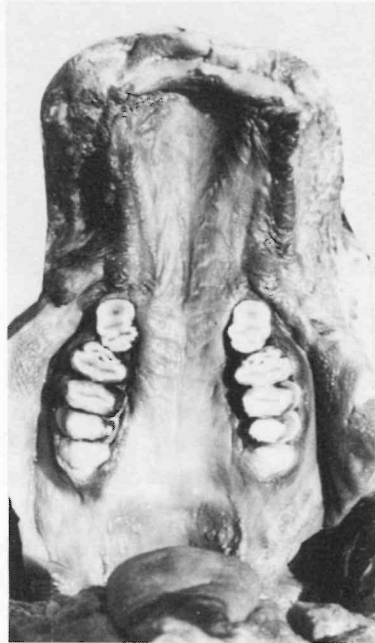

Abb. 6: Gaumen eines ca. 6 Monate alten Afrikanischen Elefanten (*Loxodonta africana*).

Diese Annahme ist um so mehr berechtigt, wenn man folgende Ergebnisse bei erwachsenen Elefanten beider Gattungen beachtet. Wie schon früher gezeigt (Eisentraut 1976, Abb. 143), kann man bei dem von Herrn Dr. Gorgas zur Verfügung gestellten Foto von einem erwachsenen Indischen Elefanten schwach entwickelte Falten erkennen. Ein ähnliches Bild zeigt das von Herrn Prof. Lang übermittelte Gaumenfoto bei einem Afrikanischen Elefanten. Dagegen sind auf einem von mir untersuchten Gaumen eines im Zoo eingegangenen Elefanten der

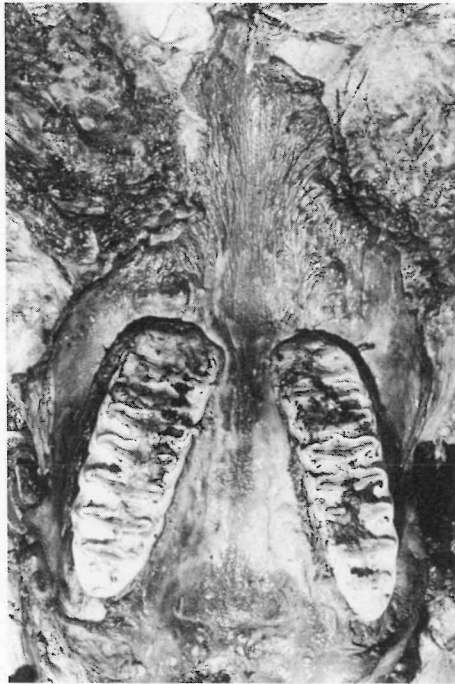


Abb. 7: Gaumen eines erwachsenen Afrikanischen Elefanten (*Loxodonta africana*).

gleichen Art weder auf der etwas rauhen prämolaren, noch auf der intermolaren Gaumenbedeckung irgendwelche Faltenbildungen zu entdecken (Abb. 7). Den gleichen negativen Befund kann ich auf den von Herrn Dr. Leuthold angefertigten Fotos von einem jüngeren Männchen und einem älteren Weibchen, beide im Tsavo-Park in Kenia erlegt, feststellen.

Diese Befunde ergeben folgendes Bild: Man kann annehmen, daß bei den Föten beider Elefanten-Gattungen offenbar meist Gaumenfalten ausgebildet sind, jedoch nur sehr dünn und schwach. Bei erwachsenen Elefanten können noch Gaumenfalten vorkommen, nicht selten aber, und vor allem bei älteren Tieren, hat eine Rückbildung im Laufe des Lebens bis zu einem völligen Verschwinden stattgefunden, zweifellos ein Zeichen dafür, daß die Gaumenfalten keine funktionelle Bedeutung mehr haben. Ihr mögliches Vorhandensein, vor allem bei Föten und Jungtieren, unterstreicht die Annahme, daß Gaumenfalten ganz allgemein ein sehr altes und konservatives Attribut der Säugetiere sind.

Sirenia

Relativ wenig ist bisher über Gaumenfalten bei Sirenen bekannt, die zwar in nähere Beziehung zu den beiden vorgenannten Ordnungen gestellt werden, sich

aber schon in sehr früher geologischer Zeit aus landbewohnenden Vorfahren zu sekundär an das Wasserleben angepaßten Säugetieren entwickelt und spezialisiert haben.

Die rezenten Vertreter der Sirenen gehören zu zwei Familien: Dugongidae mit den zwei Arten *Dugong dugong* und *Rhytina gigas* (ausgestorben) und Trichechidae mit der in drei Arten aufgespaltenen Gattung *Trichechus* (*manatus*, *inunguis* und *senegalensis*). Beide Familien dürften im Eozän, spätestens im Oligozän, bereits selbständig gewesen und auf getrennten Entwicklungswegen weitergegangen sein.

Für die eingangs erwähnte monographische Bearbeitung lag frisches Material nur von *Trichechus manatus* vor, und zwar in einem adulten Exemplar und einem Fötus. Bei ersterem erkennt man auf dem schwach nach unten abgewinkelten vorderen Gaumenteil eine Anzahl von unregelmäßigen, durch eine mittlere Längsfurche getrennten wulstigen Auffaltungen (vergl. Eisentraut 1976 Abb. 141), die nach vorn außen gerichtet sind. Sie sind mit teilweise in Reihen ange-

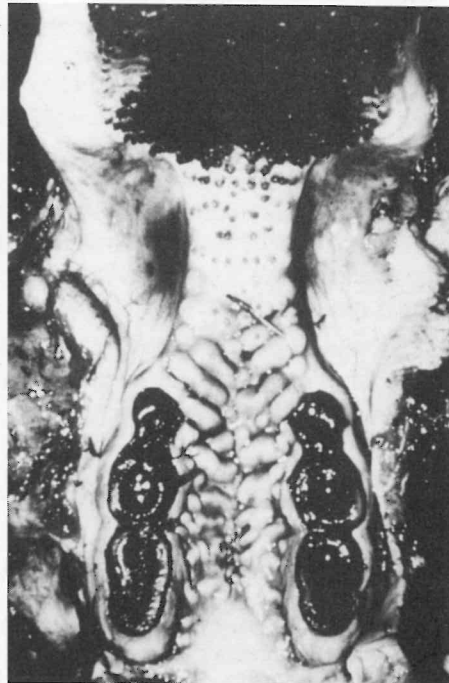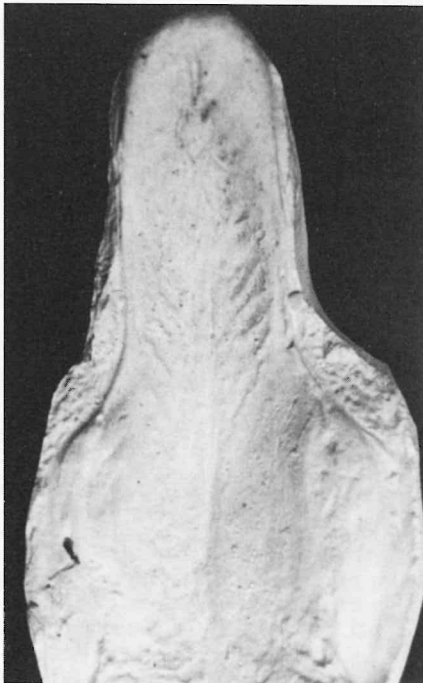


Abb. 8 (links): Gaumenabguß eines Fötus von *Trichechus manatus*.

Abb. 9 (rechts): Gaumen von *Dugong dugong*.

Fotos: E. Schmitz (Abb. 1-4, 7-8), Dr. R. Hutterer (Abb. 6), Dr. H. Marsh (Abb. 9).

ordneten Hornpapillen bedeckt und bilden dadurch eine raue Reibfläche, der eine ebenfalls raue Hornplatte im vorderen Teil des Unterkiefers entspricht. Da bei *Trichechus* die Backenzahnreihen gut entwickelt sind, dürften diese gegeneinander wirkenden Flächen vor allem zum Greifen und Festhalten der als Nahrung aufgenommenen Algen und sonstiger Wasserpflanzen dienen und weniger zum Zerreiben dieser Nahrungsstoffe. Bei dem in Abb. 8 wiedergegebenen Gaumen eines Fötus sind zahlreiche, von einer mittleren Raphe ausgehende, schräg nach vorn außen gerichtete Falten zu erkennen, deren Muster dem Staffeltyp zugeordnet werden kann. Caudalwärts verschwinden die Falten mehr und mehr, so daß der hintere Gaumenbereich frei von ihnen ist.

Ein anderes Bild ergibt das jetzt vorliegende Foto vom Gaumen eines erwachsenen Dugong, über den bereits kurz berichtet wurde (Marsh & Eisentraut 1984). In der oben angeführten Gaumenfalten-Monographie konnte bis dahin lediglich auf eine ältere Literaturangabe (Gudernatsch 1908) Bezug genommen werden, die besagt, daß das intermolare Gaumenfeld faltenfrei sei. Wie aus Abb. 9 ersichtlich, trifft dies für die neu vorliegenden Exemplare nicht zu. Bei ihnen ist der hintere maxillare Gaumenbereich von seitlichen breiten wulstigen Falten bedeckt, die sich auch noch etwas in den antemolaren Raum ausdehnen und hier sehr deutlich ausgeprägt sind. Sie steigen, wie bei *Trichechus*, als Teilstücke von der Mitte aus schräg nach außen an. Caudalwärts lösen sich die Falten in dem intermolaren Bereich auf und sind in Gestalt und Verlauf völlig unregelmäßig. Man darf daraus wohl wiederum schließen, daß sie kaum noch eine funktionelle Bedeutung bei der Nahrungsaufnahme und -verarbeitung haben. Vielmehr dürfte diese Funktion allein dem vorderen, stark abgeknickten Teil des Ober- und Unterkiefers zukommen, die beide ebenso wie auch bei *Trichechus* von je einer rauhen Reibfläche bedeckt sind. Beim Dugong dürften auch die Backenzähne ihre Funktion als Kauwerkzeuge kaum noch erfüllen, da sie nur bei jüngeren Tieren noch angelegt sind, in späteren Jahren aber ausfallen.

Das Muster der im hinteren Gaumenteil wulstförmig ausgebildeten Gaumenfalten kann man durchaus dem Staffeltyp zurechnen, was auch der stammesgeschichtlichen Herkunft entspricht.

Zusammenfassung

An Hand von neuem Material wird über das Gaumenfaltenmuster bei den drei Ordnungen der Paenungulaten berichtet. Bei *Procavia* ist das Muster sowohl bei Föten als auch bei Erwachsenen gut ausgebildet und erinnert an einen etwas vereinfachten Staffeltyp, wie er in typischer Weise bei Perissodactylen und Artiodactylen in Erscheinung tritt. Bei beiden Elefantengattungen, *Loxodonta* und *Elephas*, sind bei Föten dünne Gaumenfalten vorhanden, bei erwachsenen Tieren können sie jedoch völlig verschwinden und dürften, sofern noch in rückgebildeter Form vorhanden, keine funktionelle Bedeutung bei der Nahrungsaufnahme und -verarbeitung mehr haben. Das gleiche ist für die noch erkennbaren wulstförmig ausgebildeten Falten bei den beiden Familien der Sirenen anzunehmen.

Summary

Based on new material the palatal ridges pattern of the three orders of Penungulates is reported. In *Procavia* the pattern is well differentiated as well in foetal as in adult specimens, reminding of a somewhat simplified echelon type as typically exhibited by Perissodactyls and Artiodactyls. In both elephant genera (*Loxodonta*, *Elephas*) thin ridges are present in foetal specimens. In adults they can be completely reduced, but likely — if still rudimentarily present — do not have a functional meaning for food uptake and processing. The same should be true for the stuffed-shaped ridges that are retained by both the Sirenian families (Trichechidae and Dugongidae).

Literatur

- Eales, N.B. (1926): The anatomy of the head of a foetal African Elephant, *Elephas africanus*. — Trans. Roy. Soc. Edinburgh 54: 491—552.
- Eisentraut, M. (1976): Das Gaumenfaltenmuster der Säugetiere und seine Bedeutung für stammesgeschichtliche und taxonomische Untersuchungen. — Bonn. zool. Monogr. Nr. 8: 1—214.
- Gudernatsch, J.F. (1908): Zur Anatomie und Histologie des Verdauungstraktes von *Halicore dugong* Erxl. — Morph. Jahrb. 37: 586—613.
- Linton, R.G. (1905): On the morphology of the mammalian Palatine Rugae. — Vet. Journ.: 220—252.
- Marsh, H., & M. Eisentraut (1984): Die Gaumenfalten des Dugong. — Z. Säugetierk. 49, im Druck.
- Thenius, E. (1979): Die Evolution der Säugetiere. Eine Übersicht über Ergebnisse und Probleme. — Uni-Taschenbücher 865, Fischer, Stuttgart.
- Anschrift des Verfassers: Prof. Dr. M. Eisentraut, Zoologisches Forschungsinstitut und Museum A. Koenig, Adenauerallee 160, 5300 Bonn 1.